Aus der orthopädischen Abteilung der Chirurgischen Klinik der Universität Freiburg i. Breisgau
Vorstand: Prof. Dr. Rehn. — Abteilungsleiter Priv.-Doz. Dr. Wilhelm.

Ueber einige seltene Ätiologien des Klumpfusses.

Inaugural-Dissertation

zur

Erlangung der medizinischen Doktorwürde

vorgelegt der

Hohen medizinischen Fakultät

zu

Freiburg im Breisgau

von

Franz Ziegler
aus Boxtal (Bez. Wertheim) Baden.

1929
Buchdruckerei Max Schick, München, Schönfeldstrasse 11.

Aus der orthopädischen Abteilung der Chirurgischen Klinik der Universität Freiburg i. Breisgau
Vorstand: Prof. Dr. Rehn. — Abteilungsleiter Priv.-Doz. Dr. Wilhelm.

Ueber einige seltene Ätiologien des Klumpfusses.

Inaugural-Dissertation

zur

Erlangung der medizinischen Doktorwürde

vorgelegt der

Hohen medizinischen Fakultät

zu

Freiburg im Breisgau

von

Franz Ziegler
aus Boxtal (Bez. Wertheim) Baden.

1929
Buchdruckerei Max Schick, München, Schönfeldstrasse 11.

Lebenslauf.

Geboren wurde ich am 16. Juni 1905 zu Boxtal bei Wertheim a/Main als Sohn des Steinmetzmeisters Anton Ziegler und dessen Ehefrau geb. Hack.

Fünf Klassen der Volksschule besuchte ich zu Boxtal, sodann das humanistische Gymnasium zu Tauberbischofsheim von Quarta bis Obersekunda, die Prima absolvierte ich in Wertheim, wo ich auch Ostern 1923 die Reifeprüfung ablegte.

Die beiden ersten Semester S. S. 1923 und W. S. 1923/24 studierte ich an der Ludwig-Maximilians Universität zu München Jura, dort verlebte ich auch meine ersten vorklinischen Semester 1924 und W. S. 1924/25, meine nächsten vorklinischen Semester S. S. 1925 und W. S. 1925/26 verbrachte ich in Freiburg/Br., hier bestand ich Ostern 1926 die ärztliche Vorprüfung.

Mein erstes klinisches Semester S. S. 1926 verlebte ich an der Rheinischen Friedrich-Wilhelms-Universität zu Bonn, sodann studierte ich W. S. 1926/27 und S. S. 1927 an der Universität zu Wien, meine letzten drei Semester W. S. 1927/28, S. S. 1928 und W. S. 1928/29 verbrachte ich wieder zu Freiburg i. Breisgau.

R. UNIV.
BIBLIOTHEEK
LEIDEN

Der Dekan:
Professor Dr. Pankow

Der Referent:
Priv.-Doz. Dr. Wilhelm

Ueber einige seltene Ätiologien des Klumpfusses.

A: Einleitung: Allgemeines über die Klumpfussätiologie.

B: Hauptteil:

I. Angeborene Klumpfüsse.

1. Ein Fall von Marmorknochen nach Albers-Schönberg,
   a) Anamnese und deskriptiv anatomische Beschreibung des Fusses,
   b) Schilderung des Röntgenbefundes,
   c) das mechanische Werden des Klumpfusses,
   d) Eingehen auf Ätiologie der Alberg-Schönberg'schen Erkrankung an Hand ihrer Geschichte,
   e) Vergleich zwischen vorliegendem Fall und den beschriebenen Fällen,
   f) Prognose und Therapie.
2. Ein Fall von fehlendem Os naviculare und mangelhafter Anlage des Tarsus.
   a) Anamnese, anatomische und röntgenologische Beschreibung der kranken Tarsi,
   b) Mechanik der Klumpfussausbildung,
   c) über die Aetiologie der Erkrankung,
   d) Therapie derselben.

II. Erworbene Klumpfüsse.

1. Postdiphtheritischer paralytischer Klumpfuss,
   a) Pathologie der Diphtherie und pathologische Physiologie der Diphtherie,
   b) Mechanik der Klumpfussbildung,
   c) Therapie.
2. Friedreich'sche Krankheit,
   a) Anamnese und Untersuchungsbefund,
   b) pathologische Anatomie,
   c) Differentialdiagnose gegen spina bifida occulta, Tabes dorsalis,
   d) Klinik der Friedreich'schen Krankheit,
   e) Entstehung des Klumpfusses,
   f) Therapie.

C: Schluss: Zusammenfassung.

Ausführung.

Aufgabe des Fußess: Es ist Aufgabe der Füsse, die Last des Körpers von den Beinen zu übernehmen, dem Körper eine möglichst grosse Standfestigkeit gepaart mit einer günstigen Bewegungsmöglichkeit und Anpassungsfähigkeit zu geben.

Beiden Forderungen werden die Füsse gerecht durch die Struktur ihres Baues. Aufbau durch viele kleine Knochen. Die Einfügung der Knochen untereinander zu einem Gewölbe durch Gelenke, die Verankerung derselben in dieser Stellung durch einen sehr starken Bandapparat und die aktive mechanische Kraft der an ihnen ansetzenden Muskulatur. Durch Veränderungen einer dieser vier Baukompenenten, sei es im Sinne einer mangelhaften Skelettanlage, einer Unterfunktion des Bandapparates, einer Störung im Muskelspiel durch vollständige oder nur teilweise Lähmung, werden die Missbildungen des Fusses hervorgerufen, diese können eben so gut angeboren, wie im extrauterinen Leben erworben sein infolge der verschiedensten an den einzelnen Bausteinen ansetzenden äusseren Schädigungen,

Begriff Klumpfuß: Eine der wichtigsten Missbildungen ist der Klumpfuss mit diesem Namen bezeichnet man eine Supinationsstellung des Fusses, die so weit gehen kann, dass die Dorsalfläche als Auftrittsfläche benutzt wird, verbunden ist sie mit einer Adduktionsstellung in den Fussgelenken und einer Plantarflexion (Mau); die Winkelstellung der einzelnen Gelenke richtet sich in ihrer Ausdehnung ganz nach der jeweiligen Beteiligung der einzelnen Fussknochen-Muskeln und Gelenke (Haglund). Bessel-Hagen nennt kurz zusammengefasst „jede fehlerhafte unter abnormen Verhältnissen eingehaltene Supinationsstellung des Fusses Klumpfuss."

Statistik: Er kann, wie schon gesagt, angeboren und erworben sein, angeboren kommt etwa auf 12—15000 Geburten ein Klumpfuss, Knaben werden weit häufiger befallen als Mädchen; etwa in einem Verhältnis von 2 : 1, die Missbildung ist meist doppelseitig nach Angabe verschiedener Autoren 50—60 : 40—50%.

Ätiologie: Ueber die Aetiologie der Krankheit ist schon viel geschrieben worden; die auslösenden Momente sind so vielgestaltig und different, dass es nie möglich sein wird, eine einzige Grundursache, für alle Fälle gültig, ausfindig zu machen.

Für die Erklärung der grossen Mehrzahl der Fälle genügen folgende Theorien:

Drucktheorie: 1. Die Drucktheorie: sie besagt, dass der Klumpfuss zu Stande kommt durch mechanische Einwirkung von Druck und Zug, infolge einer Raumbeengung im Uterus; diese sei bedingt durch ungünstige Lage der Füsse, Oligohydramnie, Einschnürung durch Amnionzüge, extrachoriale Entwicklung; es ist eine Kontrakturstellung im Sinne der Supination, erworben durch eine Zwangsstellung der Gelenke im frühen intrauterinen Leben" sagt Haglund.

Diese Theorie ist die älteste und geht bereits auf Hippokrates und Paracelsus zurück. In neuerer Zeit hat man an einen Rückfall in ein phylogenetisches älteres Stadium, oder an ein Verweilen auf einer ontogenetisch älteren Form der Fussentwicklung gedacht.

Theorie der Wachstumsstörung durch Mißbildung des untersten Endes der Neuralplatte.

Eine neuere Theorie erkennt die genannten nur in beschränktem Umfang an, sie besagt, „der angeborene Klumpfuss beruht in der überwiegenden Anzahl der Fälle auf einer primären vererbbaren Keimschädigung in dem Sinn, dass man eine der Hemmungsmissbildung analoge Störung im untersten Ende der Neuralplatte als Grundlage ansieht, die über den Weg einer central nervös bedingten Entwicklungs- und Wachstumsstörung des Skelettes und der Muskulatur führt". Mau.

Zu dieser Theorie kam Mau auf Grund ausgedehnter statistischer Beobachtungen, die immer wieder zeigten, dass der Klumpfuss wesentlich häufiger in Familien vorkommt, in denen Mitglieder auch schon in früheren Generationen an dieser Missbildung erkrankt waren, ferner dass die Geschlechtsproportionszahlen aller Forscher konstant das Ergebnis zeigen, Knaben zu Mädchen erkranken an Klumpfuss im Verhältnis von 2 : 1 und dass man nachweisen konnte, dass in sehr vielen Fällen Klumpfuss zusammen vorkommt mit einer spina bifida, oder spina bifida occulta. Beck, Roeren.

An Hand einiger Fälle der orthopädischen Klinik in Freiburg möchte ich auf einige besonders seltene Aetiologien näher eingehen.

1. Albers-Schönberg-sche Erkrankung.

Es handelt sich um eine 10jährige Patientin, deren Eltern gesund sind, in den Familien derselben sind keinerlei Anhaltspunkte für das Auftreten einer Missbildung in Erfahrung zu bringen,

Vorgeschichte:

Das Kind wurde am normalen Ende der Schwangerschaft geboren, eine Anomalie wurde nicht beobachtet, im späteren Kindesalter wurde von ärztlicher Seite eine Neigung zu englischer Krankheit festgestellt und eine Behandlung mit Calcan durch mehrere Jahre durchgeführt. Von Kinderkrankheiten überstand die Patientin die Masern sonst war sie angeblich immer gesund.

Befund:

Die Patientin ist ihrem Alter entsprechend entwickelt, das Knochengerüst ist gracil, Muskulatur normal, das Gebiss zeigt rachitische Veränderungen, Haut und Schleimhäute sind eher etwas blass.

Die inneren Organe weisen keinen pathalogischen Befund auf.

Örtlicher Befund:

Der rechte Fuss ist normal entwickelt, ebenso die ihm angehörende Muskulatur; seine Bewegungsmöglichkeit ist ungehindert.

Der linke Fuss ist um 4 cm gegenüber dem rechten verkürzt. Seine Unterschenkelmuskulatur ist atrophisch, die Masse des Unterschenkels betragen rechts an der Stelle des grössten Umfanges Mitte des Soleus 25,5 cm, links 24 cm.

Besonders in die Augen fallend ist weiterhin das Fehlen des Malleolus medialis, der in den Konturen des linken Fusses überhaupt nicht zu sehen ist.

Der Unterschenkel ist gegenüber dem gesunden verkürzt um 0,5 cm.

Fußmasse:

Am eindruckvollsten aber kommt eine Verkürzung des gesamten Fusses zum Ausdruck. Der mediale Fusstrahl ist daran stärker beteiligt als der laterale.

Die Länge der einzelnen Fusstrahlen Mitte der Ferse, Ende der einzelnen Zehen beträgt:

	rechts	links
I.	19,5 cm	15,0 cm
II.	19,0 cm	16,8 cm
III.	18,0 cm	16,5 cm
IV.	17,0 cm	15,0 cm
V.	16,0 cm	14,5 cm

Die Zehen der lateralen Fusstrahlen sind gleich lang, während die linke Grosszehe gegenüber der rechten wesentlich verkürzt ist.

	rechts		links
1.	5,0 cm	1.	4,0 cm
2.	4,5 cm	2.	4,5 cm
3.	4,3 cm	3.	4,3 cm
4.	3,5 cm	4.	3,5 cm
5.	2,5 cm	5.	2,5 cm

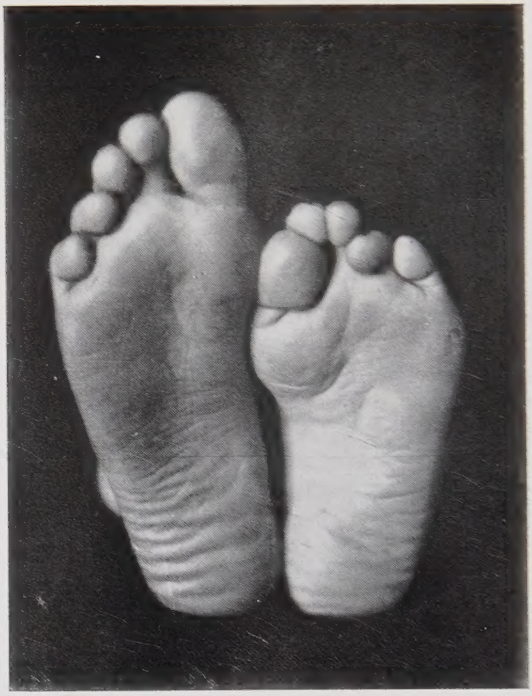

Fussansicht von unten.

Fußstellung: Der Fuss steht in Supinations- und Adductionsstellung und zeigt am Spielbein weiterhin eine ausgedehnte Plantarflexion, am Standbein tritt dann vor allem noch die Erhöhung des Fussgewölbes in Erscheinung; seine Höhe beträgt in der Gegend des Chopartschen Gelenkes 4,5 cm, in der Gegend des Lisfrancschen 2,8, gegenüber 3,0 und 2,0 der gesunden Seite.

Gang des Kindes: Ferner beobachtet man auch in dieser Stellung die Supination und Adduction, die ganz besonders deutlich

wert, wenn das Kind beim Gehen sich unbeobachtet glaubt; die Tatsache, dass das Kind so immer die Last seines Körpers über die äussere Fusskante abrollt, kommt auch in der Zeichnung der Haut der plantaren Fussseite zum Ausdruck, die Hornhaut des Fusses ist gerade an dieser äusseren Seite stark ausgebildet, der Kleinzehenballen ist in seiner ganzen Länge enorm verbreitert, besonders im vorderen Anteil; auch der folgende Versuch beweist das: lässt man das Kind über eine mit Kohlenstaub bedeckte Glasplatte gehen, so ist nur der äussere Teil des Fusses verstaubt.

An der Fussaussenkante sehen wir weiterhin eine starke Ausbildung des Längsgewölbes und das Auftreten zweier Längsfalten auf der Hornhaut, wovon eine den Grosszehenballen scharf umgrenzt, während die andere den Kleinzehenballen vom Längsgewölbe abtrennt.

Die Bewegungen des Fusses sind in jeder Richtung gehemmt.

Aus den genannten Symptomen Supination, Adduktion, Plantarflexion stellen wir die Diagnose Klumpfuss. Über sein Zustandekommen sagt der Befund nichts, erst das Röntgenbild bringt uns da weiter.

Röntgenologisch entspricht die Stellung der Knochen der rein morphologisch beschriebenen Fussform, doch zeigen sich eigenartige Veränderungen in den Schattenbildern der Knochen des medialen Fussrandes, der in seiner Länge gegenüber den lateralen wesentlich verkürzt zu sein scheint.

Die veränderten Zonen bestehen aus einzelnen mehr oder weniger intensiv ausgebreiteten Längsstreifen und kleineren Bezirken von Linsen- bis Bohnengrösse, die in den normalen Knochen eingelagert sind, sie zeigen sich auch am medialen Anteil der Tibia, des cuneiforme II und des os metatarsale II. Zunächst sehen wir an der Tibia in ihrem unteren Abschnitt von vorne oberhalb ihrer Epiphysenfuge eine etwa linsengrosse Verschattungszone, die distal der Fuge sich fortsetzt in einen gleichartigen veränderten Bezirk von etwa Bohnengrösse; an deren oberem und unterem Ende nimmt jeweils ein bandförmiger Streifen seinen Anfang, der nach lateral zieht und etwa im 2. Drittel des Tibiadurchmessers endet, die beiden Streifen haben einen absolut lichtundurchlässigen mittleren Zug, der sich nach oben und unten allmählich aufhellt. Von der Seite zeigt sich der beschriebene distal der Epiphysenfuge gelegene und proximale bohnen-

grosse Verschattungsbezirk als ein Zapfen, der etwa in der Mitte die Epiphyse durchsetzt, um dann in den Talusschatten überzugehen; räumlich gesprochen kann man den Befund mit zwei dicken Platten vergleichen, die durch verdichtetes Gewebe untereinander verbunden sind, der mediale Malleolus bleibt an Grösse sehr hinter dem lateralen zurück. Ganz besonders auffällig ist die partielle nur auf den medialen Anteil beschränkte Beteiligung des Talus an dem Krankheitsprozess.

Röntgenaufnahme des linken Fusses dorsoplantas.

Talus: Von vorne erscheint der ganze mediale Teil stark verdichtet, nur an den Gelenkspalten sind normale Struktur aufweisende, schmale Knochenstreifen zu erkennen, bei genauerem Zusehen zerfällt die Verdichtung in drei etwa haselnussgrosse Einzelschatten, die untereinander durch weniger stark verändertes Gewebe verbunden sind; das ganze laterale Drittel des Talus zeigt normale Knochenstruktur.

Der mediale Anteil des Talus ist in seiner Entwicklung hinter dem lateralen zurückgeblieben.

Von der Seite sieht man ein noch eigenartigeres Bild. Der Innenraum des Talus ist fast ganz ausgefüllt von einer starken Schattenzone, die in ihrer Form dem Talus entspricht, man könnte fast sagen, es ist ein talus in talo; die Verschattung zeigt sich hauptsächlich in den Teilen, denen die Übertragung der Körperlast zufällt; wir sehen einen auf den Calcaneus und einen auf das naviculare gerichteten Zug; der vordere setzt sich von distal oben nach proximal unten treppenförmig ab, dadurch bleibt ein vorderer unterer etwa dreieckiger Ausschnitt übrig, der

Röntgenaufnahme des linken Fusses von der Seite.

aus normalem Knochengewebe besteht. Fast in der gleichen Weise schneidet der hintere etwa von der Mitte der cruralgerichteten Gelenkfläche des Talus nach der hinteren unteren Spitze ziehende Zug ein etwas kleineres hinteres Dreieck normalen Gewebes ab, zwischen den beiden Strahlen, die in dieser Ebene proximal von derselben Schattenzone auszugehen scheinen, zeigt sich wohl verdichtetes aber noch deutliche Struktur aufweisendes Knochengewebe.

Calcaneus: Der Calcaneus ist steilgestellt, zeigt fast überall normale Struktur, nur in seinem vorderen Anteil ist eine den

oben beschriebenen gleichzusetzende Verschattungszone zu erkennen; sie ist plattenförmig in den Calcaneus eingelassen, etwa 10 mm breit, setzt schätzungsweise 1 cm von der vorderen Begrenzungsfläche des Fersenbeines in Höhe der talocalcanealen Gelenkfläche an und durchsetzt den Knochen bis etwa zur Mitte in der Richtung der umgebenden Faserstruktur.

Os Naviculare: Im os naviculare erkennen wir zwei bohnenförmige verdichtete Bezirke, die in beiden Durchleuchtungsebenen zu erkennen sind; sie liegen in der Mitte des Knochens sind sowohl distal als proximal, als auch medial und lateral von normalem Knochengewebe umgeben.

Wie die Veränderung im Calcaneus die Fortsetzung des auf den Calcaneus gerichteten Zuges der Verschattung im Talus zu sein scheint, so erscheint die im naviculare als die Weiterführung der dort beschriebenen auf den Vorfuss gerichteten Zone; die von hier aus noch weiter sich ausbreitet im Cuneiforme I metarsale I und den Phalangen der Grosszehe; im Fusstrahl II: in der medialen Kante des os cuneiforme II metatarsale II.

Os cuneiforme: Das os cuneiforme zeigt von oben und von distal zwei fast den ganzen Knochen der Länge nach durchsetzende Streifen, die in ihrem proximalen Anteil sich verbreitern und ineinander übergehen, der mediale ist besonders im proximalen Abschnitt wesentlich breiter als der laterale und die distale Gelenkfläche des Knochens fällt nach medial sehr steil ab; von der Seite zeigt sich eine das ganze Zentrum des Knochens ausfüllende Verschattung, in der einige bandförmige Züge sich durch besonders starke Verdichtung auszeichnen. Ganz mit dem unteren Rand des Knochens zusammenfallend, von den genannten Bezirken durch normales Gewebe getrennt, zeigt sich noch eine bandförmige den ganzen Knochen durchziehende Schicht im gleichen Sinne veränderten Gewebes, die wohl der Verschattungszone des medialen Randes des os cuneiforme II entsprechen dürfte.

Os metarsale: Das os metatarsale imponiert in seiner ganzen Diaphyse von oben wie von der Seite durchleuchtet als eine absolut einheitliche strukturlose Masse, der proximale Epiphysenteil ist aufgehellt, doch erreicht er nicht die klare feine Zeichnung normaler Knochenstruktur, die z. B. distal noch genau zu erkennen ist.

Das os metatarsale ist gegenüber den übrigen metatarsalia im Wachstum weit zurückgeblieben.

Am os metatarsale II ist nur der mediale Rand intensiv verschattet.

Großzehe: Die Phalanx I zeigt von der Seite verdichtete Bezirke besonders in ihrer proximalen Epiphyse und an der lateralen Kante, zeigt dann einen fast normalen Bezirk um distal diffus verschattet zu erscheinen. Die Phalanx II ist in ihrer ganzen Fläche verschattet, die Aufsicht in der horizontalen Ebene bestätigt den erhobenen Befund.

Die Grosszehe als Ganzes ist gegenüber den Zehen desselben Fusses wie gegenüber der Grosszehe der rechten Seite stark verkürzt.

Zusammenfassung. In Summa zeigt also der ganze mediale Fusstrahl Veränderungen in der Verdichtung der Strukturen im Röntgenbild, die grundlegende Ursache dieser Verschattung muss, wie aus der Fussgrösse hervorgeht, eine Störung des Wachstums im Sinne einer Verzögerung desselben zur Folge haben.

Diese Befunde berechtigen uns zu der Diagnose: „Marmorknochen“ (nach Albers-Schönberg).

Pathologie des Marmorknochens. Bevor ich die Mechanik der Klumpfussbildung näher erörtere, sei hier das Wesentliche aus der pathologischen Anatomie des Marmorknochens kurz zusammengefasst.

F. Schultze hatte Gelegenheit, eine Sektion eines daran erkrankten Patienten machen zu können; er fand makroskopisch an der Epiphysenfugenlinie Unregelmässigkeiten in dem Sinn, dass die Knorpelfuge in ihrer Mitte Verdickungen und in den umgebenden Knochen vorspringende Zapfen zeigte, die sich als Kalkablagerungen herausstellten.

Mikroskopisch fand derselbe Autor eine sehr wenig lebhafte Knochenneubildung sowohl von Seiten des Periostes und Endostes wie der Epiphysenknorpel; die Osteoblasten beschreibt er als flache, niedrige Zellen mit dunklen spindelförmigen Kernen, die osteoiden Säume als schmal und sicher unter der Norm breit; als charakteristisch bezeichnet er den ruhig und gleichmässig fortschreitenden Knochenaufbau, der bei gleichzeitigem Fehlen des Abbaues zu einer allgemeinen Verkalkung des Knochens führe.

Entwicklung des Klumpfußes:

Ein solcher Strahl ganz langsam sich entwickelnden Knochengewebes ist in unserem Falle in das Skelett des Fusses, das seinerseits mit normaler Wachstumsenergie ausgerüstet ist medial eingebaut.

Es ist klar, dass gleich wie bei einem Vierergespann dessen eines Pferd langsamer geht, nicht die Höchstgeschwindigkeit der drei übrigen Pferde, wohl aber eine über der Geschwindigkeit des langsamen Pferdes erreicht werden kann, die als ein Ausgleich des schnelleren und langsameren Tempos zu gelten hat, so auch in unserem Falle die gesunden Knochenreihen nicht ihre Höchstlänge erreichen werden, wohl aber eine mittlere Länge, die relativ die des medialen Strahles übertrifft; die Restenergie der gesunden Strahlen, die sich nicht in eigenes Wachstum umsetzt und die auch nicht in obigem Sinne als Zug am medialen Strahl ansetzt, wird weiterhin ausgenutzt, zum Teil zum Umbau der Konstruktion des Einzelknochen Talus, oder aber der Konstruktion des gesamten Systems in seinen Gelenken, in Anpassung an die durch das anormal langsame Wachsen des mittleren Fusstrahles bedingten neuen Verhältnisse.

Frei können sich die verschiedenen Energien der Strahlen nur auswirken an Teilen, an denen sie nicht zu einer Einheit verbunden sind, gegenseitig also keinen Einfluss auf einander ausüben können, wie an den Zehen; tatsächlich beweisen uns das auch die Masse derselben.

Diese gesamte Auffassung ergibt sich aus den allgemeinen Gesetzen entwicklungsmechanischen Geschehens.

Roux sagt: der Knochen hat eine funktionelle Form und Struktur, sie ist abhängig von den auf ihn einwirkenden Druck-, Zug- und Biegungsspannungen, unter ihren Einflüssen, ihren Wirkungsgesetzen entsprechend wird die im Keim vorgedachte Form der Einzelknochen geschaffen, in dem Sinn, dass, wie Hueter-Volkmann zuerst gelehrt hat, steigender Druck wachstumsverzögernd, steigender Zug wachstumsbeschleunigend wirkt; durch Kombination von Druck und Zug an verschiedenen Stellen angesetzt sich so gegenseitig in ihrer Wirkung beeinflussend, werden alle Formen der Knochen herausgebildet; natürlich beschränkt sich diese Formbildung nicht nur auf das Aeussere, sondern auch auf die feinste Architektonik der kleinen Knochenlamellen (Weidenreich). Druck und Zug werden

beim Menschen durch statische Beanspruchung und aktive Muskelkraft dargestellt; bei einem abnorm gebildeten Knochen gleich aus welchem Grunde sind deren Ansatzpunkte, die Winkel unter denen sie angreifen, verändert, und im Gefolge davon auch ihre Wirkung.

Diese neu geschaffenen Bedingungen wirken sich bei einem isolierten grossen Knochen in der Konstruktion seiner eigenen Lamellen aus, sie müssen sich bei einem System von durch Gelenke verstellbaren, durch einen Bandapparat und Muskulatur aneinander geketteten kleinen Knochen teils durch Umbau der Einzelteile, teils aber auch durch eine Umstellung der Gelenke auswirken.

Analog sind die Verhältnisse bei Störungen in der Wirkung der Muskulatur, sei es nun im Sinne einer Störung des Antagonismus, oder eines Ausfalles der gesamten Muskulatur.

In unserem Falle musste vom Organismus eine Lösung gefunden werden zwischen den sich widerstrebenden Kräften, medialer Fusstrahl, geringe Wachstumsenergie — laterale Fusstrahlen, normale Wachstumstendenz.

Aus den Sätzen über die Knochenentwicklung und die pathologische Anatomie des Marmorknochens ergibt sich, dass der Fuss sich folgendermassen verändern muss:

1. muss der mediale Fusstrahl stark verkürzt sein,
2. muss der Gesamtfuss verkürzt sein,
3. muss ein Umbau der Lamellenstruktur des grossen Einzelknochen — Talus — erfolgen,
4. muss eine Umstellung der Gelenke erfolgen, bedingt:
   a) durch das Angreifen der wachstumshemmenden Komponente an dem konkaven Fussinnenrand,
   b) durch ihr Angreifen nicht an einer ebenen Fläche, sondern an dem Fussgewölbe.

Zu den ersten beiden Veränderungen habe ich bereits ausführlich Stellung genommen. In seiner Konstruktion verändert sich hauptsächlich der Talus. — Die Tibia zeigt nur medial eine geringe Verkürzung —, er ist ja ganz ausgeprägt nur in seinem medialen Teil erkrankt; dieser kranke mediale Anteil wirkt wie eine Verspannung, sie hemmt die Wachstumsenergie, die sich hauptsächlich nach zwei Dimensionen richtet, in vertikaler und horizontaler Ebene und verhindert ihre volle Entfaltung in beiden Richtungen medial, was natürlich eine Verkürzung des Talus

in beiden Richtungen zur Folge hat, zweitens eine Umstellung der lateralen Knochenlamellen, in dem Sinne, dass sie gezwungen durch die Kraft der medialen Verspannung bogenförmig um diese herumwachsen. An den Gelenkflächen äussert sich das natürlich dem Wachstum entsprechend in einem steileren Verlauf der talocruralen Gelenkfläche von aussen oben nach innen unten, an der Gelenkfläche talus calcaneus in einem Ansteigen von aussen unten nach innen oben. An der talonavicularen Gelenkverbindung in einem entsprechend steileren Abfallen des medialen Teiles des Talusköpfchens.

Der Talus ist so in zwei Ebenen keilförmig mit der Basis nach lateral eingeschoben, die Folge davon ist eine geringe Verkürzung des Beins eine Adduktion im Chopartschen Gelenk eine Supination des Gesamtfusses.

Was wir beim Talus in der Struktur seiner Knochenbälkchen beobachten, zeigen uns metatarsus und Vorfuss in der Stellung der einzelnen Knochen; die mediale Verspannung wird ja fortgesetzt im os naviculare, cuneiforme I, metatarsale I, und den Phalangen der Grosszehe; die unveränderte laterale Taluszone in den kleinen Knochen der übrigen Fusstrahlen.

Natürlich haben wir auch hier eine sehr starke Verkürzung des entsprechenden medialen Fusstrahles, die dadurch entstehende Zugspannung wirkt sich an den lateralen Fussknochen in einer Umstellung in ihren Gelenken aus, im Sinne der Adduktion. So würden sich die Vorgänge abspielen, wenn wir eine Platte vor uns hätten, gebaut aus Hartgummi, die in einer ihrer Begrenzungsflächen verspannt würde. Der Fuss steht jedoch normalerweise in leichter Adduktionsstellung in seinem Chopartschen Gelenk, seine mediale Begrenzungsfläche ist keine Gerade sondern eine konkave Linie, in dem Moment, wo sie im Wachstum beständig zurückbleibt, wird der Radius ihres Wachstumsbogens immer relativ kleiner, als der der lateralen Fusstrahlen; sie müssen sich um den medialen herumlegen; kommen in eine ausgeprägte Adduktionsstellung.

Gewölbestellung:

Noch komplizierter aber wird der Wachstumsverlauf des Fusses dadurch, dass die hemmende Kraft nicht an einer Ebene, sondern an einem Gewölbe angreift; wäre der laterale Fuss mit erkrankt, würden wir einen dem veränderten Wachstum entsprechenden allgemein verkleinerten

Fuss mit einem für seine Grösse normalen Gewölbe erhalten: die Erhöhung des Gewölbes erklärt sich erst durch die Aneinanderkettung von gesunden und kranken Knochen: mechanisch spielt sich das so ab: der mediale Fusstrahl stemmt sich gegen die energischere Kraft der übrigen Knochen an, wird durch diese in eine erhöhte Gewölbestellung gezwungen. Diese versuchen, den sich ihrem Längenwachstum widersetzenden Widerstand zu überwinden, müssen sich aber dem medialen Strahl unterwerfen; der so infolge der absoluten festen Verbindung der gesamten Fussknochen eine Erhöhung des Gesamtgewölbes erzwingt.

Der Calcaneus, der schon an sich durch die beschriebene Wachstumsbehinderung in seinem distalen Anteil gerafft erscheint, wird natürlich in diese Erhöhung des Gewölbes einbezogen und steht in ausgesprochener Steilstellung.

Diese Erhöhung des Fussgewölbes bedingt eine weitere Verkürzung des Gesamtfusses, die als Folge der Wachstumsbehinderung bereits beschrieben ist.

Das so deutlich ausgeprägte Quergewölbe kommt dadurch zustande, dass die längeren Mittelstrahlen einen grösseren Radius beschreiben als der Grosszehenstrahl; so liegen distal in Höhe des Gelenkköpfchens des metatarsale I, die lateralen metatarsalia noch in einer höher gelegenen Ebene, ihre Gelenkköpfchen setzen auch erst noch weiter distal auf, so dass das Quergewölbe auch verlängert erscheint. An den Zehen des zweiten und dritten Strahles wirkt sich das so aus, dass sie sich über die Grosszehe legen; auch die beschriebenen Längsfalten erklären sich aus der Verlängerung des Fussgewölbes, die ja eine scharfe Abgrenzung des Mittelfusses von den lateralen Strahlen zur Folge hat.

Zwei Faktoren der Supinationsstellung habe ich bereits beschrieben, die mediale Verkürzung der Tibia und die Keilform des Talus; ein weiterer, wohl der ausschlaggebende Faktor liegt in der Eigentümlichkeit der Gelenkachse des unteren Sprunggelenkes. die darin besteht, dass es nur Bewegungen erlaubt im Sinne der Adduktion, Supination und Plantarflexion zusammen (Braus). Bei der äusserst starken Adduktionsstellung ist deshalb eine ausgeprägte Supinationsstellung unbedingte Folge.

So ist hier ein Klumpfuss zu Stande gekommen infolge einer isolierten Erkrankung im Sinne einer Wachstumsbehinderung des medialen Fusstrahles.

Die Aetiologie des Grundleidens sei an Hand seiner Geschichte, soweit sie überhaupt geklärt, erörtert:

Ätiologie des Grundleidens: Albers Schönberg.

Albers Schönberg untersuchte einen Patienten, der des öfteren bei harmlosen Anlässen sich Frakturen zugezogen hatte; bei der Röntgendurchleuchtung entdeckte er ganz eigenartige Veränderungen am gesamten Skelett, deren Hauptmerkmale folgende waren: „Der Oberschenkel war in seiner ganzen Ausdehnung Cortikalis + Spongiosa wie aus Marmor gebildet, ohne jede Strukturzeichnung, ebenso war der Callus beschaffen, von einer Markhöhle war nichts zu sehen; gleichartige Veränderungen wiesen alle Knochen auf, nur ganz vereinzelt war noch Struktur zu erkennen; besonders auffällig war der processus clinoideus posterior verdickt, er sagt: „es handelt sich um eine gleichmässige Veränderung des gesamten Skelettes, die sich dadurch dokumentiert, dass die Spongiosa zum grossen Teil durch kompakte Knochensubstanz ersetzt ist, ferner dass aller Wahrscheinlichkeit nach der Kalkgehalt der Knochen stark zugenommen hat, wodurch die Durchlässigkeit für Röntgenstrahlen fast ganz aufgehoben ist. Die Erkrankung characterisiert sich ferner durch symmetrisches Auftreten paralleler Bänder besonders an den Diaphysen der Knochen der Hände, des Fusses, der Fibula und der Rippen; klinisch wichtig ist vor allem die grosse Neigung zu Knochenbrüchen."

Reiche untersuchte diesen Patienten klinisch, er fand eine Vergrösserung der Milz, der Leber, der Lymphdrüsen und eine wesentliche Veränderung des Blutbildes. Der Patient war anämisch, hatte eine Herabsetzung des Blutfarbstoffgehaltes bis auf 30%, zeigte Anisozytose, Poickilozytose, Polychromasie, Auftreten von Mikro-Normo und Megaloblasten und eine ausgesprochene relative Lymphozytose. Das Blutbild veränderte sich im wesentlichen bis heute nicht.

Allgemein fiel an den Patienten noch eine leicht auftretende Ermüdbarkeit und allgemeine Mattigkeit auf; geistig war der Kranke normal, konnte seinem Berufe vollkommen nachkommen.

Die übrigen von Sieck, Lorey-Reye, Laurell-

Wallgreen, Schultze beschriebenen Fälle zeigen im wesentlichen dasselbe Bild, an Einzelsymptomen wurden noch gefunden, Stauungspapille, Nystagmus, erhöhter Lumbaldruck, Erhöhung des Cagehaltes des Blutes, Kalkeinlagerungen in die Sehnen und die Wände der Arterien, Hyperplasie der Thyreoidea, fistelnde Eiterungen am Kieferwinkel, Verengung der Foramina des Schädels.

In drei Fällen trat infolge der Blutveränderung der Tod ein.

Die Grundursache des Leidens ist bis heute unaufgeklärt, zuerst glaubte man Lues verantwortlich machen zu können, doch, wenn auch der zuerst beschriebene Patient hereditär belastet war, konnte Lues in allen übrigen Fällen mit Sicherheit ausgeschlossen werden; Laurell-Wallgreen sah als Ursache eine Unterfunktion oder Dysfunktion der Thyroidea und Hypophyse an, doch zeigte der Sektionsbefund Schultzes weder makroskopisch noch mikroskopisch einen krankhaften Befund an diesen Organen.

Schultze sah die Erklärung in der Theorie, dass ein rachitischer Prozess durch einen zweiten neuen Krankheitsvorgang überlagert werde, der infolge einer schwersten Störung des Ca-Stoffwechsels zu einer allgemeinen Osteosklerose führe; Lorey-Reye glaubt allgemeiner an eine Störung des Gesamtstoffwechsels. Interessant ist, dass die Krankheit bei zwei Geschwistern und bei einer diesen blutsverwandten Person auftrat, was wohl für eine gewisse familiäre Disposition spräche.

Leichter sind natürlich die genannten Einzelsymptome zu erklären, so ist Nystagmus und Stauungspapille eine Folge der Verengerung der Foranina des Schädels und der damit mehr oder weniger eingeschränkten Liquorcirkulation; die Veränderungen im lymphatischen System nach Laurell-Wallgreen: vikariirendes Einspringen dieses Systems für das fehlende Knochenmark. Nach Reiche sind sie und die Knochenumbildung nichts anderes als verschiedene Symptome ein und derselben Erkrankung.

Die Blutveränderung ist nach Schultze eine schwere Störung der Blutneubildung, bedingt durch den Ausfall des Knochenmarkes.

Die leichte Knochenbrüchigkeit ist nach Sieck ein Zeichen dafür, dass aus dem lebenden Knochen eine unelastische Kalkmasse geworden ist. Die zirkulären Bänder

fasst derselbe Autor als Wachstumszonen auf, den Grund für Infekte der Knochen sieht er in der durch die Anämie herabgesetzte Widerstandsfähigkeit des Körpers und der ungenügenden Durchblutung des Knochens infolge der Verengerung der Gefässkanäle.

Zusammenfassend kann man wohl sagen, eine stichhaltige Erklärung der wahren Aetiologie des Leidens fehlt bis heute, die Theorie der Störung des Kalkstoffwechsels hat viel für sich, doch zeigt auch sie keinen Weg, der restlos Aufklärung schaffen könnte

All die genannten klinischen Symptome fehlen bei unserem Kind, es ist das wohl eine Folge der so scharf lokal begrenzten Affektion; vielleicht gibt aber gerade dieses lokal streng umschriebene Auftreten der Erkrankung einen Hinweis auf das Ansetzen der krank machenden Schädlichkeit, lehrt uns, dass nicht die Dys- oder Hypofunktion einer Drüse, nicht die Störung im Stoffwechsel allein ausschlaggebend sein kann, dass vielmehr eine im Knochen liegende Disposition dazu kommen muss, dass in ihm selbst ein punktum minoris resistentiae liegen muss, wodurch die primäre Schädlichkeit erst in Stand gesetzt wird, sich auszuwirken. Eine Auffassung, die die Ansicht Siecks, der die zirkulären Bänder in den Knochen als Wachstumszonen auffasste, wohl ergänzte.

Prognose: Ueber die Prognose des Klumpfusses ist wenig zu sagen, er wird, wenn der Prozess stärker würde, sich mit dem Wachstum verschlimmern müssen; ein Vergleich der Röntgenbilder von 1927 und 1928 zeigt uns aber deutlich, dass in der Intensität der Verschattung insofern Aenderungen aufgetreten sind, als diese stark nachgelassen hat; das gibt uns Hoffnung, dass der Prozess eine wesentliche weitere Verschlimmerung wohl nicht erreichen dürfte.

Therapie: Therapeutisch müssen wir uns darauf beschränken, vorläufig zu versuchen, dem Fuss durch gut angepasste Einlagen eine möglichst günstige Funktion zu geben, ein operativer Eingriff während der Wachstumszeit ist abzulehnen; doch kann er später unter Umständen — ich denke an eine Keilexcision — am lateralen Fussrand in Frage kommen.

Entwicklungsstörung des os naviculare.

Aus der Krankengeschichte des jetzt sechs Jahre alten Patienten entnehme ich, dass er 1925 mehrfach mit redressierenden Gipsverbänden behandelt wurde, 1926 Celluloidschienen bekam, dass aber trotz aller Bemühungen mit konservativer Behandlung der Klumpfuss nicht zu heilen war, dass immer wieder Rückfälle eintraten.

Ansicht beider Klumpfüsse von rechts.

Befund: Nach den gemachten Aufnahmen war der Befund vor der Operation folgender: Von vorne scheinen beide Füsse auf den Aussenrand gekantet und sehr stark einwärts rotiert zu sein, das Dach des Fussgewölbes fällt steil nach lateral ab, gleichzeitig stehen die Füsse in geringer Adduktionsstellung; dreht man den Patienten zweimal je um 90° aus dieser Grundstellung, sodass man beide Füsse sowohl von lateral als von medial zu sehen bekommt, bemerkt man wieder die Kantung auf den Aussenrand, das steile Abfallen des Gewölbedaches nach der lateralen Seite

hin und weiterhin die starke Konvexität der lateralen Fusslinie, das Längsgewölbe ist besonders links erhöht; diese Erhöhung scheint nicht so zustande gekommen zu sein, dass eine einfache Verkleinerung des Radius der Gewölbestrahlen sie verursacht hat, sondern eher so, dass die Füsse in der Gegend des Chopartschen Gelenkes aus irgend einem Grund scharf abgeknickt sind, so dass links der Vorfuss zum Rückfuss fast einen rechten Winkel bildet. Auf der Vereinigungslinie der beiden Winkelebenen zeichnet sich eine Hautfalte scharf ab, auch dieses Symptom ist links ausgeprägter als rechts zu finden. Die Aufnahmen von hinten und unten bestätigen den Befund, letztere zeigt nochmals besonders schön die beschriebene Abknickung, und lässt erkennen, dass diese Hautfalte in der Vereinigungslinie der Winkelebenen quer über den ganzen Fuss zieht.

Röntgenaufnahme des rechten Fusses von der Seite.

Diagnose: Die Erscheinungen lassen die Diagnose Klumpfuss stellen, über die Ursache sagt der Befund nichts, lediglich die Tatsache, dass das Leiden jahrelang erfolglos konservativ behandelt worden ist, weist darauf hin, dass vielleicht eine besondere Aetiologie vorliegt.

Röntgenbefund: Das Röntgenbild bestätigt zunächst in der Stellung der Fussknochen den deskriptiv anatomisch vorliegenden Be-

fund, zeigt eine auffällig schwache Zeichnung aller Knochen und gibt uns die Erklärung, für die Entstehung des Klumpfusses in dem eigenartigen Bild der Tarsi.

Rechts ist es so, dass da, wo sonst in horizontaler Ebene scharf umschrieben der Schatten des os naviculare sich abzeichnet, in unserem Fall keinerlei Veränderung des Schattentons im Vergleich zu den umgebenden Weichteilschatten festzustellen ist. Nur ein ganz zentral gelegener etwa stecknadelkopf grosser Schatten ist zu erkennen, ebenso erscheint in dieser Ebene das os cuneiforme II nur als ein gerade ausgedehnter etwa bohnengrosser Verschattungsbezirk, sehr ausgeprägt ist die Adduktionsstellung im Chopart und Lisfrancschen Gelenk.

Röntgenaufnahme des linken Fusses von der Seite.

Von der Seite treten diese Veränderungen noch deutlicher hervor, zwischen der navicularen Gelenkfläche des Talus und den Cuneiformia klafft ein Spalt, von dem os naviculare ist nichts zu sehen, das os cuneiforme II erscheint in das os cuneiforme I hinein projiziert. Weiterhin ist besonders auffällig, dass der Fibulaschatten nicht seitlich an der Tibia liegt, sondern hinter der Tibia, dass ausserdem an dieser selbst kein malleolus internus angelegt ist und so keinerlei Halt in Form einer normalen Gelenkgabel für den Talus gegeben ist, weiterhin fällt auf, dass

sowohl die tibia- wie die tibiale Talusgelenkfläche ganz abgeplattet sind. So ist das Gelenk, das sonst in seiner Malleolengabel festen Halt hat, dessen Bewegungsmöglichkeiten streng durch diese und die Form seiner Gelenkflächen vorgezeichnet sind, frei in allen Richtungen, sowohl durch das Fehlen der Malleolengabel als durch die Abflachung der Gelenkflächen und das Fehlen des os naviculare das doch normalerweise als Gegenstrebe zwischen Talus und ossa cuneiformia eingeschaltet ist; lediglich der Bandapparat soll jetzt das Gelenk festhalten, da darf es nicht wundernehmen, dass der Talus in seiner talocalcanealen Gelenkfläche subluxiert ist; er setzt mit seiner hinteren unteren Kante erst etwa im zweiten Drittel auf dem Calcaneus auf und gleitet mit seinem entsprechenden vorderen Anteil über die vordere Kante des Calcaneus hinaus in den bei intakten Fusskelett vom os naviculare eingenommenen Raum. Durch diese Subluxation und die gleichzeitige starke Innenrotation kommt auch die Fibula hinter den Talus.

Die Erscheinungen am Tarsus des linken Fusses sind im grossen entsprechend, nur noch eindeutiger ausgeprägt. Die Stellung der Fibula wie die Entwicklung des untersten Tibiaanteiles weichen kaum von der rechts ab, ganz anders ist der Schatten des Talus, hatte er rechts noch die Talusform, so imponiert er links als eine vielleicht etwas verlängerte Knochenplatte, die kaum mehr an die Talusform erinnert, auch ist er in seinen calcanealen Gelenkflächen nach vorne abgewichen, das os naviculare ist als eine etwa linsengrosse Verschattung deutlich zu erkennen. Die starke Deformität des Talus bedingt also wohl die anatomisch so sehr veränderte Fussform.

Auf die Stellung der übrigen Fussknochen möchte ich erst bei der Untersuchung über die mechanische Entwicklung des Klumpfusses kommen, dessen Aetiologie in der Deformierung der Tarsusknochen und der unvollkommenen Anlage oder einer sehr starken Ossifikationsverzögerung des os naviculare zu suchen ist.

Mechanik des Klumpfußes.

Mechanisch ist wohl die Klumpfussbildung folgendermassen zu erklären: Wie im vorigen Fall die Gesamtverkürzung des medialen Fusstrahles aufgebaut auf der Verkürzung jedes der ihm zugehörenden Fussknochen die Umformung des Fusses im Sinne des Klumpfusses er-

zwang, so hat die Verkürzung desselben Strahles durch die Unterentwicklung des os naviculare bei unserem jetzigen Patienten dieselbe Missbildung zur Folge, die verkürzende Komponente greift nur konzentrierter an und bringt so das Symptomenbild ausgeprägter zur Geltung.

Das Fehlen des os naviculare wirkt wie eine Keilexcision am medialen Fussrand, zerstört die mediale Wachstumsrichtlinie des Fusses und erzwingt die Umstellung der lateralen Fussteile. Würde man eine Keilexcision an einer Knochenplatte machen, und die Wundränder zusammenziehen, stünde der laterale Teil der Platte unter Biegungsspannung und würde den physikalischen Gesetzen folgend bogenförmig sich um den Defekt legen, genau dasselbe geschieht am Fuss, nur dass die Umstellung seines lateralen Anteiles seiner Konstruktion entsprechend in den Fussgelenken erfolgt, die Umstellung derselben ist um so ausgeprägter, je näher sie der Keilbasis liegen, der fünfte Fusstrahl ist wenig in die Adduktion mit eingezogen, was sich daraus erklärt, dass er in seiner ganzen Anlage inklusiv der muskulären Komponente selbstständiger ist. So ist der erste Grund der Adduktion in der Entwicklungshemmung des os naviculare zu suchen, der zweite Grund für sie liegt in der Muskelwirkung in dem Sinne, dass ja jeder Muskel bemüht ist, sich zu verkürzen — bei Frakturen erklären sich daraus zum grossen Teil die Dislokationen —, so werden auch im vorliegenden Fall die über den Spaltraum des os naviculare ziehenden Muskeln oder deren Sehnen, wie der abductor hallucis brevis von dem vom Unterschenkel kommenden der tibialis anterior und posterior, ebenso der flexor hallucis longus und digitorum longus und deren Antagonisten, die Extensoren sich zusammenziehen, wenn das os naviculare fehlt oder stark in der Entwicklung zurückbleibt. War der Knochendefekt die primäre Ursache der Adduktion, ist es Sache der Muskulatur sie zu erhalten.

Die starke Supinationsstellung erklärt sich wie aus dem zwangsläufigen Ablauf der Fussgelenksbewegung in dem Sinne von Braus, dass Adduktion — Supination — Plantarflexion der Gelenkachse des unteren Sprunggelenkes entsprechen.

Verstärkend auf die krankhafte Entwicklung der Füsse im Sinne der Supination wirkt vor allem noch das Fehlen des medialen Malleolus.

Die Erhöhung des Fussgewölbes, seine scharfe Abknickung erklärt sich aus dem Fehlen des naviculare und der beiderseitigen Deformität des Talus.

Ätiologie der Wachstumsbehinderung.

Ist damit die Mechanik der Klumpfussbildung erörtert, so ist es im folgenden meine Aufgabe, Klarheit über die Aetiologie desselben zu schaffen. Sie kann entweder liegen in einer mangelhaften Keimanlage beider Füsse mit besonders schlechter Anlage des naviculare, einem Fehlen desselben oder einer sehr starken Ossifikationsverzögerung.

Bessel Hagen nahm auf Grund eines von Schwarz 1883 beschriebenen Falles eine fehlerhafte Keimanlage als Grund der Missbildung an. Mau glaubte auf Grund des genannten und eines von R. Maier beschriebenen Falles denselben Schluss ziehen zu können, erweiterte die Ansicht aber dahin, dass er sagt, es handelt sich um eine primäre vererbbare Störung des Fusskelettes.

Ob es sich wirklich um ein vollkommenes Fehlen der Anlage des os naviculare handelt, lässt sich in vivo bei einem so jungen Kind kaum am Röntgenschirm unterscheiden, da ja die eventuell vorhandene knorpelige Anlage die Röntgenstrahlen passieren lässt, ohne Hinterlassung eines Schattenbildes, so lässt sich wohl daran denken, dass auch ein stark verzögerter Ossifikationsbeginn des os naviculare die Ursache der Veränderung sein kann.

Prüfen wir, um möglichst klar zu sehen, zunächst den normalen Ossifikationsbeginn des os naviculare, so finden wir in den Lehrbüchern verschiedenste Angaben, Braus nennt das fünfte, Ivar Bromann das dritte und vierte, Schultze das erste Lebensjahr.

Wilhelm untersuchte angeregt durch diese so divergenten Angaben an Hand eines grossen Materials von Röntgenbildern die Fussknochen speziel auf ihren Verknöcherungsbeginn hin, und er kam zu dem Schluss, dass mit dem fünften Lebensjahr kaum mehr ein Unterschied in der Verknöcherung des os naviculare und der übrigen Fussknochen festzustellen ist, jedoch fand er interessanterweise, dass im ersten bis fünften Lebensjahr bei Rachitikern oder Kindern, die an Poliomyelitis erkrankt waren, gerade das os naviculare in der Entwicklung zurückbleibe, und in besonders instruktiver Weise zeigte sich, dass gerade bei Patienten mit angeborenem Klumpfuss die Ossifikation des os naviculare erst sehr spät einsetzt, dass sogar in elf

Fällen von Kindern über dem fünften Lebensjahr noch kein naviculare nachzuweisen war.

Folgende Tabelle desselben Autors möge das illustrieren.

A: angeborene Klumpfüsse vor dem 5. Jahr:

Lebenjahr	Anzahl der R. B.	gut entwickelt	kein
1—5	44	8	36

zurückgebliebene Naviculare

—

B.: nach dem fünften bis zwanzigsten Lebensjahr:

Lebensjahr	Anzahl der R. B.	gut entwickelt	kein
6—20	56	33	11

zurückgebliebene Naviculare
12

In der Erklärung unseres Falles bin ich der Ansicht, dass es sich um eine mangelhafte Anlage und einen besonders späten Ossifikationstermin handelt, gestützt wird diese Behauptung

1. durch die Tatsache, dass nicht nur das os naviculare Veränderungen zeigt, krank ist auch der unterste Teil der Tibia und insbesondere der Talus, und zwar so, dass nicht die Klumpfussbildung als solche sie erklären kann;

2. dass es sich um einen verspäteten Ossifikationsbeginn nicht um ein vollkommenes Fehlen des os naviculare handelt beweist das Röntgenbild, das links ja ganz deutlich an der gewohnten Stelle einen etwa gut linsengrossen Knochenkern, rechts in dorsoplantarer Ebene den erwähnten stecknadelkopfgrossen Verschattungsbezirk zeigt, der ebenfalls wohl als erste Knochenanlage zu deuten sein dürfte.

Worauf die Ossifikationsverzögerung beruht, ob es eine einfache Druckfolge ist, ob es mit ein Symptom der mangelhaften Fussanlage, oder ob es ein in dem Wesen des Klumpfusses selbstzugehörendes Zeichen ist, in dem Sinn, wie Bessel-Hagen ihn definiert: der Klumpfuss wird, so wie er ist als ganzes gleichsam aus einem Guss geschaffen, oder wie Wolff sagt, „die entfernte Ursache des typischen angeborenen Klumpfusses besteht in der Tendenz der Keimanlage in fehlerhafter Richtung sich zu entwickeln“, ist kaum zu entscheiden.

Therapie: Unsere Therapie kann auch in diesem Falle nicht die Grundursache beseitigen, wohl aber kann sie durch Herabsetzung der grossen lateralen Biegungsspannung durch eine dort eingreifende Keilexcision mit der Basis des Keiles nach lateral, den Fuss in eine einigermassen normale Grundstellung bringen.

Der Keil wurde aus Cuboid und Talus herausgenommen.

II. Erworbene Klumpfüsse.

Allgemeine Ätiologie der erworbenen Klumpfüße:

Der erworbene Klumpfuss kommt im Gegensatz zum angeborenen meist einseitig vor. Haben wir unter 100 angeborenen 86,8 doppelseitige Klumpfüsse, so nur 13,2 unter den erworbenen; das erklärt sich einfach daraus, dass die Schädigungen, die nach der fetalen Zeit den Fuss treffen, doch meist einseitig sich auswirken.

Als wichtigste Ursachen des postfetalen Klumpfusses nenne ich nach Mau:

1. Traumen im Gebiet des Talocruralgelenkes, Luxationen, Frakturen, die, sei es durch die Natur des Traumas, durch die Stellung der Gelenkflächen zu einander oder schlechte Heilung den Fuss in Supinationsstellung bringen.

2. Narben an der Fussinnenseite.

3. Alle entzündlichen Veränderungen der Fussgelenke, seien sie schematischer, tuberkulöser, gonorroischer Natur.

4. Vor allem Schädigungen des Nervensystems, peripherer wie spinaler wie centraler Natur; als Ursachen der peripheren Lähmung kommen vor allem Traumen in Frage, die den Peronaeus lädieren, und vor allem die Lähmungen desselben Nerven anschliessend an eine Poliomyelitis.

Spinal können Tumoren des untersten Teiles des Wirbelkanales, Traumen in diesem Gebiet, Frakturen die Missbildung bedingen.

Seltener sind central bedingte Klumpfüsse, Syringomyelie, multiple Sklerose, amyotrophische Lateralsklerose oder die Hemiplegia spastica infantilis gelegentlich verantwortlich zu machen.

Noch seltener sind Klumpfüsse im Gefolge der Hysterie.

Prozentual ist der erworbene Klumpfuss weitaus am häufigsten neurogen bedingt. Nach Bessel-Hagen 70%,

nach Lorenz sogar in 90%, schlaffe Lähmungen überwiegen die spastischen nach Lorenz 88,7 : 11,3 %.

Auch in unserem Falle handelt es sich um eine schlaffe Lähmung der Peronaeusmuskulatur. Näheres erfahren wir aus der Krankengeschichte des Patienten. Er hatte Masern und Keuchhusten, bekam vor drei Jahren eine Diphtherie. Als er wieder aufstehen wollte, konnte er den Fuss nicht mehr dorsal flektieren. Um besser gehen zu können, trug er seitdem eine Schiene.

Allgemeinbefund: Im Allgemeinbefund ist nichts besonderes zu erwähnen, der Junge ist gesund, nur die hintere Rachenwand und die Tonsillen zeigen noch Ueberreste der überstandenen Diphtherie, sind leicht zerklüftet und mit Granulationen bedeckt.

Lokalbefund Der Krankenbericht sagt über den Lokalbefund, dass der Fuss in starker Adduktions- und Supinationsstellung stand, spontan nicht dorsal flektiert werden konnte, dass das Fussgewölbe erhöht war.

An Hand der mir vorliegenden Aufnahmen will ich versuchen, die Fusstellung noch etwas genauer zu analisieren:

In der Ansicht von vorne ist der Fuss auf seinen Aussenrand gekantet und mittelstark adduziert, von hinten treten diese Veränderungen in der Fusstellung genau so deutlich hervor. Die Innen- und Aussenfläche von Wade und Tarsus verläuft nicht normal, sondern im Bogen mit der Konvexität nach aussen, die Belastung liegt auf der lateralen Fusskante, von unten kann man noch eine leichte Plantarflexion und eine mässige Erhöhung des Gewölbes erkennen.

Diagnose: Aus Anamnese und Befund wurde die Diagnose „postdiphtheritischer paralytischer Klumpfuss infolge Peronaeuslähmung" gestellt. An die Diphtherie, deren klinische Erscheinungen und pathologische Anatomie als bekannt vorausgesetzt werden können, schliessen sich zwei Arten von Lähmungen an:

Lähmungstypen:

1. die Frühlähmungen,
2. die Spätlähmungen.

Die Frühlähmungen sollen nach Hochhaus ihre Ursache in der Erkrankung der Muskulatur selbst haben, sie befallen vor allem das Gaumensegel.

Ätiologie der Lähmungen:

Die Spätlähmungen werden hervorgerufen durch eine Neuritis der peripheren Nerven, auch sie sind hauptsächlich am Gaumensegel und der Schluckmuskulatur lokalisiert. Häufiger sind auch die Augenmuskeln mit ergriffen, ganz selten periphere Nerven und davon wieder die der Arme seltener als die der Beine.

Ansicht des Fusses von vorn, innen.

Pathologie der Veränderungen an den peripheren Nerven:

Diese Nervenschädigungen sind nichts anderes als die typischen Folgen der Einwirkung des Diphtherietoxins. Es wird von den Diphtheriebazillen gebildet am Orte der primären Lokalisation der Erkrankung, also meist an den Tonsillen, Rachenwand und Kehlkopf. Seine besondere Eigenschaft besteht nach H. H. Meyer gerade darin, lähmend auf alle Zentren des Nervensystems zu wirken, der Weg auf dem das Gift in den Nerven vordringt, sind die endoneuralen Lymphwege. Nach Askanazy ruft das Gift pathologisch anatomisch „in den peripheren Nerven entzündliche Veränderungen hervor, die die Tendenz haben,

auszuheilen, histologisch sind Nekrosen und Degenerationen an den Ganglienzellen der medulla oblongata beschrieben".

Die mechanische Entwicklung des Klumpfußes.

In unserem Fall griff das Gift am nervus peronaeus an und lähmte alle von ihm versorgten Muskeln, das heisst: Tibialis anterior, extensor digitorum longus, extensor hallucis longus, Peronaeus longus und brevis, denen allen als gemeinsame Funktion die Dorsalflexion des Fusses zukommt, der Ausfall dieser Muskelgruppe muss zu ausgeprägter Plantarflexion führen, schon infolge des Eigengewichtes des Fusses, als insbesondere durch die jetzt allein auf den Fuss einwirkenden Antagonisten die Plantarflexoren. Mit dem Ausfall dieser einen Funktion ist aber das Arbeitsgebiet des Peronaeus longus und brevis noch nicht ganz erfasst. Durch den eigenartigen Verlauf der Fasern und der Sehne des Peronaeus longus — Insertion Wadenbein, Verlauf lateral nach unten. Durchtreten auf die Fusssohle und Anheftung am os cuneiforme I und metatarsale I, und des brevis Ansatzpunkt am Wadenbein, Insertion am metatarsale V sind zwei weitere Funktionen bedingt:

1. Hebung des Fussaussenrandes,
2. Adduktion des Fusses,

sodass mit ihrer Lähmung der Fussaussenrand sich senken muss, der Fuss in Supinationsstellung und gleichzeitig in Adduktionsstellung gehen muss, zumal der Antagonist der letztgenannten Funktion der tibialis posticus vom tibialis versorgt, ja gesund bleibt.

Auf dieses Werden des Klumpfusses hat zuerst Delpesch aufmerksam gemacht, der sagt „es kommt eine paralytische Contraktur dann zustande, wenn die nicht oder weniger schwer gelähmten Antagonisten das Uebergewicht über die schwerer oder völlig gelähmten Agonisten erhalten". Seeligmüller arbeitet diese Theorie weiter aus, er sagt: „Der Klumpfuss ist antagonistisch mechanisch bedingt, erst durch diese kombinierte Auffassung erklärt es sich, warum die Patienten trotz hauptsächlichen Befallenseins der Supinatoren und Dorsalflektoren so lange der Patient noch bettlägerig ist, es doch zu einem paralytischen Klumpfuss kommen kann, nämlich dann, wenn die supinatorische Wirkung der Schwere des Vorfusses stärker ist als die pronierende dorsalwärts gerichtete Wirkung der minder stark gelähmten Antagonisten.

In unserem Falle sind gerade die Pronatoren und

Dorsalflektoren befallen, sodass das mechanische Moment sogar in derselben Richtung angreift, wie die Lähmung, supinierend und plantarflektierend, weiterhin muss man auch daran denken, dass bei dem durch die Diphtherie herabgekommenen Kind die Schwere der Bettdecken das Zustandekommen der Contraktur unterstützt hat. Nach Mau kann ja diese allein dieselbe bedingen. — Des weiteren muss man auch daran denken, dass gerade dieses Moment zur Erhaltung der Kontraktur geführt hat, dass der Patient zu früh den Fuss belastete, dass er nicht entsprechend früh zur Behandlung kam, denn gerade postdiphtherische Lähmungen haben doch im allgemeinen nach Moritz und Askanzy bei entsprechender Behandlung eine gute Prognose. Alle diese Faktoren zusammen, wobei der Peronaeuslähmung wohl als auslösendes, und weil nicht behandelt, als erhaltendes Moment die Hauptschuld zuzusprechen ist, haben den Klumpfuss unseres Patienten geschaffen.

Therapie: Um Klarheit darüber zu schaffen, ob diese den Patienten so äusserst benachteiligenden Lähmungen mit dem Behringschen Heilserum vermieden oder bekämpft werden können, machte H. H. Meyer folgende Versuche, er spritzte eine kleine Menge Toxin intraneural nachdem er vorher die Umgebung des betreffenden Nerven mit Antitoxin durchspült hatte, die Lähmung trat aber trotz allem ein, neuere Untersuchungen von Berghaus und Marx ergaben allerdings, dass doch eine gewisse Neutralisation des Toxins in Nerven zu erreichen ist, dass aber je später das Antitoxin angreift, um so ungünstiger die Aussichten auf Heilung sind. Auch Fritz Meyer konnte 1909 zeigen, dass sehr grosse intravenös gegebene Serumdosen selbst 6—8 Stunden nach der Toxineinführung noch Erfolg hatte und Schlossberger konnte 1919 zeigen, dass wenn die Ansammlung des Toxins in den Nerven noch nicht die tödliche Dosis erreicht hat, Heilung eintreten kann.

Wenn auch eine allgemeine Toxinneutralisation im Nerven nicht erreicht werden kann, so wirkt nach Meyer das Antitoxin doch so, dass es neue Zufuhr von Toxin zum Gewebe unterbindet, sei es dadurch, dass das Antitoxin am Orte der Entstehung des Toxins, also meist im Nasen-Rachenraum neutralisierend wirkt, sei es, dass es erst im Blut entsprechend wirkt.

Für die ärztliche Praxis ergibt sich daraus die unbedingte Forderung, jede Diphtherie, ja auch jede Diphtherie

verdächtige Erkrankung des Nasen-Rachenraumes unbedingt sofort mit Heilserum zu behandeln in Dosen von 1000—6000 Einheiten.

Kommt es trotz aller Vorsicht doch mal zu einer Lähmung, dann müssen wir mit Elektrizität behandeln, eventuell Strychnin innerlich geben.

Bei unserem Kinde war es nicht mehr möglich, eine dieser Behandlungsmethoden anzuwenden. Es musste nach orthopädischen Gesichtspunkten behandelt werden. Es wurde zunächst medial ein Längsschnitt gemacht die fascia

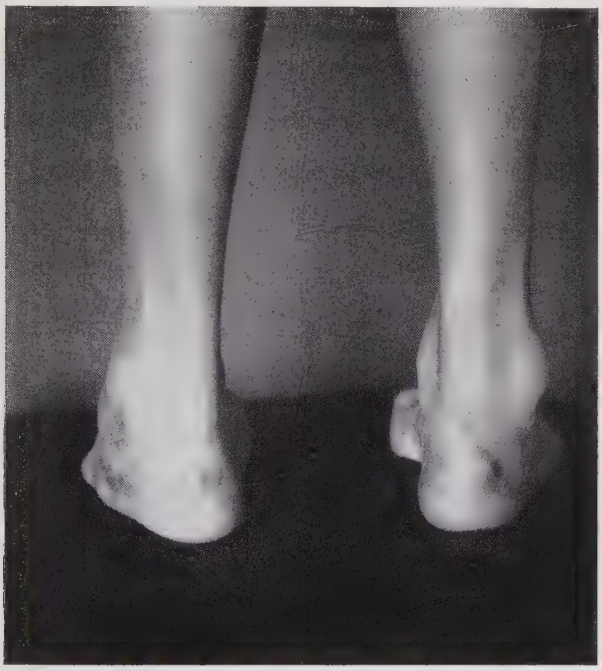

Ansicht der Füsse von hinten.

plantaris excidiert, sodann eine Z.förmige Achillotenotomie angeschlossen, medial suchte man weiter den Ansatzpunkt der Tibialis anticussehne, trennte dieselbe ab, zog sie in Höhe des Talocruralgelenkes aus ihrer Sehnenscheide, bohrte subfacial einen Kanal in der Richtung nach dem os cuboideum, zog die genannte Sehne hindurch und fixierte sie periostal am os metatarsale IV. Sodann wurde die Wunde versorgt und mit fixierenden Gipsverbänden der Fuss in der normalen Stellung festgehalten.

Friedreich'sche Krankheit.

Die Anamnese des vierten Patienten ergibt Folgendes: Der Vater und eine Schwester sind aus unbekannter Ursache gestorben; die Mutter und drei Geschwister sind gesund.

Vorgeschichte:

Als Kind war der Junge an Augenentzündung erkrankt, vor der Schulzeit hatte er Masern und seit dieser Zeit bemerkte die Mutter zunehmende Spitzklumpfusstellung, die sich links stärker entwickelte als rechts.

Aus dem klinischen Befund ist zu erwähnen, dass der Patient im Bereich der oberen und mittleren Brustwirbelsäule eine starke Skoliose hat, die Wirbelsäule zeigt an keiner Stelle Klopfempfindlichkeit.

Lokalbefund:

Rechts findet sich eine leichte Spitzklumpfusstellung, das Sprunggelenk ist aber völlig frei.

Links eine ausgeprägte Klumpfusstellung mit besonders erhöhtem Fussgewölbe, weiterhin ist der Fuss plantarflektiert, der Vorfuss leicht adduziert.

Das Röntgenbild zeigt eine spina bifida occulta im Bereich des fünften Lumbal bis ersten Sakralwirbels.

Das Forschen nach einer in der Umwelt liegenden Ursuche für diesen zweifellos postfoetal entstandenen Klumpfuss war ergebnislos. Keine Infektion, die Lähmungen zur Folge haben könnte, keine Gelenkentzündung, keine Fraktur, kein Trauma. Einen Fingerzeig gab nur die ganz langsame Entwicklung, die auf eine neurale Genese hinweist. Die Tatsache, dass das Röntgenbild eine spina bifida occulta zeigt, liess uns zuerst daran denken, dass durch sie die Klumpfussbildung ausgelöst worden sei, hat doch gerade Beck, Bibergeil, Roeren auf die Möglichkeit dieser Ätiologie des Klumpfusses aufmerksam gemacht und Beck sie so erklärt „in einem defekten Rückenmark defekter cauda und faserarmen degenerierten Nerven, Befunde, die pathologisch-anatomisch durch Ribberts, Recklinghausens und Marchandss und Bohnsteds Untersuchungen der Spina bifida sichergestellt waren, können wichtige Einflüsse vom Gehirn auf den Tonus der Sklelettmuskeln vernichtet, oder stark geschädigt werden, können Reflexhemmungen und die intrazentralen antagonistischen Hemmungen beider Muskelkontraktionen gestört sein, bei den vorhandenen Defekten der hinteren Wurzeln und des Rückenmarkes kann die Reflexüberleitung eine Unterbrechung erfahren".

Ist die Deformität einmal eingeleitet, besteht die Muskelkontraktur, haben die Muskeln ihre Ruhelage verändert, dann wird durch die Funktion, durch die Veränderungen im Knochen die Deformität eine weitere Zunahme und schliesslich einen endgültigen Zustand erfahren.

So könnte nach demselben Autor der Klumpfuss eine eine einfache paralytische Contraktur sein durch isolierte Lähmung der Peronäalmuskulatur oder es könnte eine Störung des Antagonismus der Fussmuskulatur in dem Sinne, dass entweder die Kraft der vom Peronäus innervierten Muskulatur herabgesetzt, die Kraft der Tibialismuskulatur aber erhalten ist oder dass die Kraft dieser Muskelgruppe erhöht ist, bei gleichbleibenden Tonus der Peronaäusgruppe den Fuss in die Klumpfusstellung gezwungen haben. Die Tatsache, dass die Contraktur sich erst in der Schulzeit einstellte, spricht nicht gegen die Spina bifida, gerade Beck hat bei ihr in einigen Fällen postfoetal die Entstehung eines Klumpfusses beobachten können.

Gegen die Ätiologie Spina bifida occulta aber spricht 1. die Tatsache, dass in der Anamnese trotz genauesten Befragens keine Enur esis nocturna gefunden werden konnte, dass Schmerz, Berührungs- und Wärmeempfinden absolut normal sind, 2. dass die Untersuchung des Nervensystems Arreflexie an Armen und Beinen ergab, dass auch die Bauchdeckenreflexe nicht auszulösen waren, dass das Rombergsche Phänomen positiv ausfiel und eine Skoliose der Wirbelsäule gefunden wurde. Dieser Befund, die langsame Entwicklung desselben, das Fehlen jeder Sensibilitätsstörung liessen die Diagnose Friedreichsche Krankheit stellen.

Ein nochmaliges Eingehen auf die Familienanamnese des Patienten ergab nur, dass der Vater sehr oft über Fussbeschwerden geklagt hat und angeblich einen „hohen Leisten“ hatte, über die Grosseltern war mütterlicher- und väterlicherseits nichts zu ermitteln, auch die Geschwister des Patienten sind angeblich absolut gesund und arbeitsfähig.

Die anamnestische Angabe über den Vater schliesst die Möglichkeit einer neuralen Erkrankung des Vaters nicht aus, lässt sie sogar im Zusammenhang mit den klinischen Nervenbefund unseres Patienten wahrscheinlich werden und liess die Diagnose Friedreich'sche Krankheit, die aus den Nervenbefund gestellt wurde, gesichert erscheinen. Differentialdiagnotisch kommt noch die Tabes in

Frage, doch ist anamnestisch nicht zu ermitteln, die Mutter ist gesund, keine Fehlgeburt. Klinisch spricht gegen Tabes die normale Harn- u. Mastdarmfunktion, das Erhaltensein des Pupillenreflexes, das Fehlen der lanzierenden Schmerzen.

Unter Friedreich'scher Krankheit hereditärer Ataxie versteht man pathologischanatomisch folgenden Symtomenkomplex. Makroskopisch erscheinen Rückenmark und medulla oblongata sehr klein und scheinbar unterentwickelt, mikroskopisch findet man eine parenchymatöse Degeneration der hinteren Wurzeln und Hinterstränge, der Clarke'schen Säulen, der Kleinhirnseitenbahn, und der Pyramidenseitenstrangbahn (Moritz).

Ueber die Ätiologie dieser Veränderungen weiss man nichts, man kann nur soviel sagen, dass sie fast nur familiär auftreten. Moritz sagt, dass es sich wohl „um eine angeborene geringe Widerstandsfähigkeit gewisser spinaler Systeme handelt, der zufolge diese unter den Anforderungen, welche im Laufe des Lebens an sie gestellt werden, einer Degeneration anheimfallen."

Die klinischen Erscheinungen erklären sich aus dem Nervenbefund. Die hinteren Wurzeln und Hinterstränge tragen die oberflächlichen Empfindungen Berührung, Schmerz, Temperatur zum Grosshirn und stehen so in engster Beziehung zu den lokomotorischen Zentren, die ja auf alle diese Reize ansprechen. Die Kleinhirnseitenstrangbahn leitet vor allem die Empfindungen in den Muskeln, Gelenken, Sehnen, die uns nicht zum Bewusstsein kommen zum Kleinhirn, dem Zentrum der Statik.

So ist es natürlich, dass sowohl Störungen im Ablauf der Bewegungen, im Sinne einer Unsicherheit derselben hervorgerufen durch die gestörte Koordination auftreten können als auch Störungen in der Statik im Sinne einer ataktischen Bewegungsstörung.

Seltener findet man Nystagmus und eine „ungelenke monotone manchmal expulsiv sich überstürzende Sprache."

Die Sensibilität ist meist erhalten, die Muskulatur ermüdet leicht, doch tritt keine Entartung ein. Die Patellarsehnenreflexe ebenso die der Achillessehne sind erloschen. Moritz sieht den Grund dieser eigenartigen Erscheinung in einer Sprengung der diesen Reflexen eigenen Reflexbogen an den hinteren Wurzeln.

Ist auch die Pyramidenseitenstrangbahn ergriffen, dann

treten infolge Erkrankung des zentralen motorischen Neurons spastische Symptome wie die Babinskireflexe auf.

Für das Entstehen der Kyphose, der Fussdeformität gibt Moritz keine Erklärung.

Könnte das Zustandekommen dieser Deformitäten nicht zwanglos so erklärt werden, dass ähnliche Verhältnisse vorliegen wie Beck und Roeren sie für die spina bifida annehmen, ist nicht auch hier die Reflexüberleitung gestört, fallen nicht auch hier die Leitungsbahnen zum Gehirn aus und ist nicht auch hier einfach dadurch der normalerweise bis ins kleinste aufeinander abgestimmte Muskestonus der Agonisten und Antagonisten aus dem Gleichgewicht gebracht?

Doch nicht nur der rein anatomisch bedingte Ausfall gibt den Ausschlag. Auch die Theorie Roerens, der die Fernwirkungen der Spina bifida funktionell erklärt, gibt bei den beschriebenen Veränderungen des Rückenmarkes bei Friedreich'scher Krankheit näheren Aufschluss über die Genese des durch sie verursachten Klumpfusses. Er sieht das Wesentliche bei der Spina bifida darin, dass die Toleranzgrenze des Markes für von aussen kommende Reize herabgesetzt ist, dass durch die Defekte im Rückenmark vom Centralorgan kommende hemmende Fasern geschädigt oder zerstört sind, dass Nervenfasern, die durch irgendwie verändertes Gewebe ziehen, viel leichter von äusseren Reizen erregt werden können, die normalerweise nie den Nerven treffen und er leitet so den Klumpfuss ab aus den erhöhten Spannungsgraden der Skelettmuskulatur infolge erhöhter Empfindlichkeit ihrer Reflexbögen im Rückenmark.

Therapie: Therapeutisch wurde in unserem Falle eine Achillotenomie gemacht, die Füsse beiderseits gerade gestellt, der extensor hallucis medial aufgesucht und die Insertionsstelle seiner Sehne freigelegt, sodann wurde der distale Teil des Sehnenstumpfes an die Sehne des extensor digitorum II angehängt, der proximale Teil wurde nach lateral geleitet und am Periost des os metartarsale V befestigt.

Zusammenfassung: Als das Wesentliche der Arbeit möchte ich nochmal hervorheben, dass an allen Bauteilen des Fusses ansetzende schädigende Momente Missbildungen im Sinne des Klumpfusses auslösen können, sei es wie im ersten beschriebenen Fall eine auf bestimmte Knochen des Fusses lokalisierte Wachstumstörung, sei es eine mangelhafte Knochenanlage

oder zu spät einsetzende Verknöcherung, sei es eine Schädigung der peripheren Nerven hier durch Diphtherie ausgelöst, oder aber eine Störung im spinalen Centrum der Fussmuskulatur. Als zweites möchte ich nochmals unterstreichen, dass bei jedem Klumpfuss eingehende Anamnese und kritisch objektive Untersuchung möglichst den Grund der Missbildung erforschen müssen, damit 1. die Therapie wenn eben möglich causal angreifend eingeleitet werden kann, damit 2. wenn dieser Weg nicht einzuhalten ist, die günstigste Therapie ermittelt werden kann.

Es hätte doch keinen Zweck, bei den Marmorknochen eine Sehnenverlängerung zu machen, es hätte keinen Sinn, bei der postdiphtheritischen Lähmung eine Keilexcision am lateralen Fussrand zu machen, um nur an einigen Beispielen die Bedeutung der exakten Diagnose für die Therapie aufzuzeichnen.

Zum Schluss ist es mir eine angenehme Pflicht, meinem verehrten Lehrer, Herrn Priv.-Doz. Wilhelm für die Ueberlassung dieser Arbeit und die mir in ihrer Ausarbeitung gegebenen Anregungen zu danken.

Literaturverzeichnis.

Albers-Schönberg: Eine bisher nicht beschriebene Allgemeinerkrankung des Skeletts im Röntgenbild. Fortschritte auf dem Gebiet der Röntgenstrahlen, Band 11.

Aschoff: Lehrbuch der Pathologie, I. Askanacy — Aeussere Krankheitsursachen, Band I.

Beck: Die spina bifida occulta und ihre ätiologischen Beziehungen zu den Deformitäten der unteren Extremitäten.
Ergebnisse der Chirurgie und Orthopädie, Band 15, 1922.
Spina bifida occulta und angeborener Klumpfuss.
Münchener Med. Wochenschrift 1920, Nr. 11.
Ribbert, Recklinghausen, Marchand-Bohnstedt cit. nach Beck.

Bessel-Hagen: Pathologie und Therapie des Klumpfusses, Heidelberg 1898.

Braus: Lehrbuch der Anatomie, Band I.

Hagelund: Prinzipien der Orthopädie, Jena 1928.

Lorey: Ueber eine seltene Allgemeinerkrankung des Skeletts, Marmorskelett. — Verhandlg. der Deutschen Röntgengesellschaft, Band 11.

Lory-Reye: Ueber Marmorknochen — Albers-Schönberg'sche Krankheit.
Fortschritte auf dem Gebiete der Röntgenstrahlen, 1923, 30.

Mau: Der Klumpfuss: Ergebn. der Chirurgie und Orthopädie, 1927.
Maier, Wolf, Lorenz, Delpech, Seeligmüller, cit. nach Mau.

Mehring: Lehrbuch der Inneren Medizin
Romberg, Infektionskrankheiten, Band I.
Hochhaus cit. nach Romberg.

Moritz: Erkrankungen des Rückenmarks, Band II.

H. H. Meyer: Lehrbuch der experimentellen Pharmakologie, Berghaus, Marx, Fritz Meeyer, Schlossberger cit. nach H. H. Meyer.

W. Müller: Die normale u. pathologische Physiologie der Knochen, Hueter, Volkmann. Roux cit. nach Müller.

Roeren: Ueber progrediente Fussdeformitäten bei spina bifida occulta.
Arch. f. Orthopädie und Unfallchirurgie, Band 19, 1921.

Schulze F.: Das Wesen des Krankheitsbildes der Marmorknochen.
Archiv f. klin. Chirurgie. 1921, 118.
Laurell-Wallgreen cit. nach Schulze.

Sieck: Ueber drei Fälle einer seltenen Skeletterkrankung.
Festschrift zur Feier des 25jährigen Bestehens des Eppendorfer Krankenhauses. 1914.

Wilhelm: Mangelhafte Ausbildung des os naviculare beim angeborenen Klumpfuss. V.
Centralblatt für Chirurgie 1926, Nr. 24.
Bromann, Ivar, Schulze, cit. nach Wilhelm.

Weidenreich: Der Menschenfuss.
Zs. für Morphologie und Anthropologie, Band 22, 1921.